

Revue Médicale Suisse

Colique néphrétique au cabinet : quel bilan radiologique pour quel patient ?

Auteur : A. Caviezel P.-A. Poletti C. Stoermann C. Iselin

Numéro : 3228
Sujet: Urologie

La néphrolithiase est une pathologie fréquente. La migration de calculs ou de leurs fragments provoque classiquement des «coliques néphrétiques». La prise en charge diagnostique et radiologique est relativement bien codifiée dans les centres d'urgences, mais cette pathologie se retrouve aussi chez le médecin de premier recours. Nous discutons, dans cet article, la question du diagnostic radiologique dans ce contexte bien particulier. En raison du risque élevé de récurrence et afin d'exclure des charges lithiasiques importantes, tout patient présentant un premier épisode de colique néphrétique devrait bénéficier d'un bilan radiologique. En considérant la sensibilité, le taux d'irradiation, le coût et la qualité de l'information obtenue, nous retenons le CT-scan low-dose comme examen de choix dans le bilan initial pour tout patient.

introduction

La pathologie lithiasique urinaire est l'une des plus anciennes maladies humaines. Plusieurs témoignages de personnages de l'Antiquité, plus ou moins illustres, ont été recensés. Par ailleurs, des calculs vésicaux ont été retrouvés sur des squelettes de plus de 7000 ans.¹

La lithiase urinaire est une pathologie ubiquitaire n'épargnant aucune région géographique, culturelle ou groupe racial. On distingue, dans le cadre des calcifications de la voie urinaire, les cystolithiases (calcification primaire vésicale ou calcification de stase) des néphrolithiases. Les premières sont plutôt liées à des troubles de la vidange vésicale que l'on retrouve dans le cadre de vessie neurogène ou dysplasie bénigne de la prostate.^{2,3} Les secondes regroupent plutôt les calcifications formées au niveau rénal avec des étiologies multiples et qui peuvent, lors de migration, engendrer des épisodes de douleurs aiguës appelées : coliques néphrétiques. La néphrolithiase n'est pas un diagnostic en soi mais uniquement l'expression d'une éventuelle pathologie ou d'un dysfonctionnement d'un équilibre délicat sous-jacent, au même titre qu'un œdème des membres inférieurs ou qu'une ascite.

épidémiologie

L'incidence annuelle de la néphrolithiase est estimée à environ 0,5% en Amérique du nord ou en Europe. La prévalence aux Etats-Unis et en Europe a augmenté de 3 à 5% en deux décennies, soit 300 à 500 nouveaux patients lithiasiques pour 100 000 habitants. La prévalence sur toute une vie est de 10 à 15%, mais elle peut atteindre 20% dans des conditions climatiques sèches et chaudes.^{1,4} La néphrolithiase a une nette tendance à la récurrence : 50% des patients présenteraient une récurrence à dix ans et 75% à vingt ans.⁵ Le taux de récurrence est d'autant plus élevé que l'intervalle libre entre

deux épisodes est court. Les facteurs de risque à la récurrence sont le jeune âge, l'anamnèse familiale positive, les calculs infectieux ou des causes métaboliques sous-jacentes.

La lithiase urinaire est composée à 98% de matériel cristallin incorporé à une matrice organique. La **figure 1** illustre les différents types de calculs que l'on peut rencontrer.⁴ Les calculs à composition calcique sont la grande majorité. Ces derniers sont généralement considérés comme radio-opaques. Les calculs d'acide urique composent entre 5 et 10% du collectif et ces derniers sont généralement non radio-opaques et mal visualisés sur les radiographies de l'abdomen classique. Les calculs de cystine et struvite ne sont pas toujours clairement identifiés sur les radiographies standards.

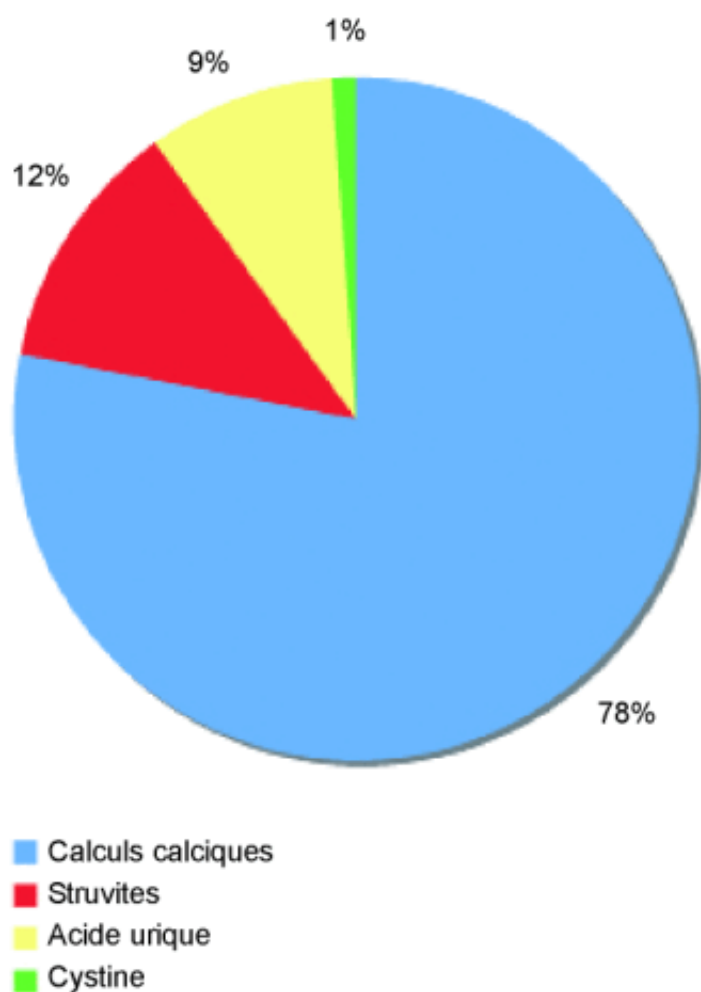


Figure 1. Répartition des différents types de calculs

manifestations cliniques

La présence de lithiase rénale passerait inaperçue chez environ 30 à 45% des patients.⁶ Les chiffres restent débattus car les travaux rigoureux quant à cette évaluation manquent. Certains experts suggèrent que les calculs rénaux peuvent causer de l'inconfort lombaire, d'autres affirment que leur position rénale les rend complètement asymptomatiques.

La colique néphrétique survient lorsqu'il y a obstruction de l'écoulement urinaire. Cette dernière peut être simplement liée à la présence d'un calcul engagé dans l'uretère ou d'un fragment de calcul, initialement localisé au niveau rénal, qui s'y est engagé. D'autres pathologies peuvent également se manifester par une colique néphrétique, telles que les nécroses papillaires ou des caillots sanguins suite à un traumatisme ou à la présence d'une tumeur rénale. L'obstruction qui en découle provoque une

hyperpression d'amont et des spasmes des voies urinaires excrétrices. Ces coliques augmentent rapidement d'intensité pour devenir extrêmement violentes par poussées douloureuses au niveau de la loge rénale et du bas ventre. Dans ce contexte de douleurs aiguës, un nombre considérable de patients se présentent au service des urgences. Le praticien au cabinet est également confronté à cette pathologie, surtout dans les cas où la crise douloureuse est moins aiguë. Au service des urgences des Hôpitaux universitaires de Genève (HUG), la prise en charge et le bilan radiologique sont actuellement clairement protocolés.⁷ Mais qu'en est-il pour le praticien au cabinet ?

colique néphrétique au cabinet

Quel bilan radiologique pour quel patient ?

Les diagnostics différentiels pour les syndromes douloureux du flanc sont nombreux. En cabinet, les examens paracliniques sont limités. La présence d'hématies à l'analyse d'urine est un argument important en faveur d'une néphrolithiase ou colique néphrétique, elle peut être absente dans environ 20% des cas. La sensibilité de la clinique de la colique néphrétique associée à une hématurie atteint 73%.⁸

Les praticiens disposant d'un équipement radiologique, peuvent compléter l'examen par une radiographie standard de l'abdomen, couché. Par ailleurs, une étude suisse a montré que 27% des médecins généralistes pratiquaient des examens aux ultrasons.⁹ Le cliché radiologique d'abdomen sans préparation (ASP) permet d'identifier des calcifications en surprojection des voies urinaires et l'échographie (US) peut détecter la présence de lithiase au niveau rénal. Elle peut également en faire suspecter la migration en montrant un signe indirect d'obstruction à savoir une hydronéphrose rénale.

Evidemment, le dosage des paramètres sanguins, notamment la fonction rénale faite en urgence, est nécessaire.

Le but premier du bilan radiologique est de confirmer le diagnostic et de pouvoir déterminer la prise en charge adéquate. La localisation, la taille et le nombre de calculs sont des paramètres nécessaires afin de planifier la stratégie thérapeutique du patient.

Tout patient, présentant un premier épisode de colique néphrétique devrait bénéficier d'une imagerie de base. Comme déjà évoqué précédemment, un certain nombre de patients avec néphrolithiase restent asymptomatiques. Un premier épisode de colique néphrétique sur migration d'un petit fragment peut révéler un bloc lithiasique d'amont situé au niveau des reins. Il est évident que dans ces cas, le risque de récurrence est extrêmement élevé. Un problème métabolique ou anatomique sous-jacent devra également être recherché.

L'ASP couché est depuis longtemps l'examen de référence dans le bilan d'une colique néphrétique mais la sensibilité et la spécificité sont faibles avec respectivement 58% et 69%. L'urographie intraveineuse (UIV) a été pendant des années le gold standard avec une sensibilité d'environ 70%, mais elle expose le patient à une certaine irradiation (plusieurs clichés successifs) ainsi qu'à l'injection d'un produit de contraste iodé. Par ailleurs, cet examen n'est pas pratiqué dans l'état de crise douloureuse.

L'échographie abdominale a montré une sensibilité, pour la détection de la lithiase, relativement élevée à 81%. Actuellement, le CT-scan (CT) sans injection de contraste (à vide) est la modalité diagnostique de choix.¹⁰ Elle permet non seulement de confirmer le diagnostic dans la plupart des cas (sensibilité entre 96% et 100%¹¹) ou d'identifier les diagnostics alternatifs dans environ 10% des cas, mais fournit également une information sur la présence d'éventuelles anomalies anatomiques des voies urinaires et sur la présence d'autres calculs à migration potentielle. De plus, la densité mesurée des lithiases peut fournir une certaine indication quant à leur nature et à leur potentiel de fragmentation. A noter encore que la plupart des lithiases, quelle que soit leur composition, sont visibles par cette modalité radiologique, à l'exception des calculs médicamenteux. Ces dernières années, les protocoles à irradiation réduite (CT low-dose)

ont été validés, offrant ainsi un outil suffisamment précis pour détecter des calculs dès 3 mm avec un taux d'irradiation équivalent à un simple cliché radiologique standard de l'abdomen.¹² Ce protocole est actuellement couramment utilisé aux HUG dans la prise en charge des coliques néphrétiques et dans celle d'autres pathologies.⁷

Le bilan initial permet par ailleurs d'exclure la présence d'une charge lithiasique d'amont qui, si elle n'était pas détectée, exposerait le patient à de probables récurrences. De plus, sur le long terme, la persistance d'une telle charge lithiasique est susceptible d'engendrer une altération de la fonction rénale, des infections ou des douleurs lombaires récurrentes et atypiques. Chez ces patients, il est d'ailleurs recommandé d'effectuer un bilan métabolique approfondi.

En cas de récurrence de colique néphrétique chez un patient qui a déjà eu un bilan radiologique complet ayant exclu une importante charge lithiasique d'amont, on peut légitimement s'abstenir de refaire un bilan et suivre le patient cliniquement. Selon l'évolution clinique, une imagerie sera bien évidemment rediscutée.

Le praticien se doit de choisir pour son patient la modalité radiologique la plus sensible, la moins nocive et d'une certaine manière la plus accessible. Le prix de ces investigations doit également être, désormais, mesuré. Le **tableau 1** illustre de manière approximative les tarifs d'examen radiologiques. Le CT-scan est évidemment plus coûteux, mais s'il est effectué en première intention, cela revient moins cher que la séquence comprenant le cliché de l'abdomen, suivi de l'échographie et se terminant bien souvent par un scanner ! Une étude effectuée au sein des HUG a montré qu'environ 50% des patients, dont on avait fait le bilan de manière conventionnelle (ASP/US) dans le cadre d'une suspicion de colique néphrétique, ont finalement bénéficié d'un CT low-dose pour poser le diagnostic final.^{12,13} De plus, si le patient a bénéficié d'un bilan complet rassurant lors d'un premier épisode, il ne sera pas nécessaire de le réitérer d'emblée en cas de récurrence !

Tableau 1. Prix approximatifs des différents examens radiologiques*

* Tarifs appliqués aux Hôpitaux universitaires de Genève.
ASP : radiographie de l'abdomen sans préparation.

Radiographie standard de l'abdomen (ASP)	Environ CHF 130.–
Echographie abdominale	De CHF 180.– à CHF 230.–
Urographie intraveineuse	Environ CHF 400.–
CT-Scan abdominal normal	Environ CHF 670.–
CT-Scan abdominal «low-dose»	Environ CHF 670.–

En cabinet, un patient souffrant de colique néphrétique sera avant tout évalué cliniquement. En l'absence de signes de gravité (**tableau 2**) et dans des conditions favorables, un traitement antalgique classique sera instauré et une imagerie pourra être programmée en ambulatoire. En fonction du résultat, une stratégie thérapeutique précise peut être discutée avec le patient. Un traitement conservateur peut être instauré pour un calcul oligo-asymptomatique de < 4 mm sans signe infectieux. Au-delà de 4 mm, il est souhaitable d'informer le patient du risque d'un possible traitement complémentaire chirurgical en cas d'échec du traitement conservateur, et de l'adresser à un urologue afin de planifier la suite de la prise en charge.

Tableau 2. Critères de gravité de la colique néphrétique compliquée

- 1 Etat fébrile ou sepsis
- 2 Insuffisance rénale aiguë
- 3 Echec du traitement antalgique
- 4 Rein unique ou greffon rénal
- 5 Femme enceinte
- 6 Patient immunosupprimé
- 7 Coliques néphrétiques bilatérales

conclusion

Au vu de la fréquence des pathologies lithiasiques et des risques de récurrence importante, un bilan radiologique de base chez tout patient présentant un premier épisode de colique néphrétique doit être proposé. Parmi les outils à disposition, le CT low-dose constitue un outil diagnostique fiable, précis et peu irradiant. Il permet de poser un diagnostic précis et fournit des informations sur les diagnostics alternatifs de la douleur aiguë du flanc. En termes économiques, le CT low-dose est certainement un peu plus cher que la combinaison ASP/US, mais en considérant l'apport d'informations (topographie précise et diagnostic alternatif), ainsi que le taux élevé de patients qui devront quand même bénéficier d'un CT-scan après l'ASP et l'US, il est légitime de considérer le CT low-dose comme économiquement compétitif.

Un patient présentant un deuxième épisode de colique néphrétique quelques mois plus tard et ayant bénéficié d'un bilan radiologique qui n'a pas montré de lithiases multiples au niveau rénal, n'a pas forcément besoin d'une nouvelle imagerie d'emblée. Il peut être traité «conservativement» et suivi cliniquement dans un premier temps.

Bibliographie : 1 ** Pak CY. Kidney stones. Lancet 1998;351:1797-801. 2 Bichler KH, Strohmaier WL, Korn S. Urolithiasis in childhood. Monatsschr Kinderheilkd 1985;133:256-66. 3 Favazza T, Midha M, Martin J, Grob BM. Factors influencing bladder stone formation in patient with spinal cord injury. J Spinal Cord Med 2004;27:252-4. 4 ** Moe OW. Kidney stones : Pathophysiology and medical management. Lancet 2006;367:333-44. 5 Trinchieri A, Ostini F, Nespoli R, Rovera F, Zanetti G. A prospective study of recurrence rate and risk factors for recurrence after a first renal stone. J Urol 1999; 162:27-30. 6 Bansal AD, Hui J, Goldfarb DS. Asymptomatic nephrolithiasis detected by ultrasound. Clin J Am Soc Nephrol 2009;4:680-4. 7 Poletti PA, Anderegg E, Rutschmann OT, et al. Indications au CT low-dose aux urgences. Rev Med Suisse 2009;5:1590-4. 8 Bove P, Kaplan D, Dalrymple N, et al. Reexamining the value of hematuria testing in patients with acute flank pain. J Urol 1999;162:685-7. 2000;89:711-8. 9 Tuma J, Heule H, Reutter FW. Die Sonographie der Nierenkolik. Ultraschalldiagnostik 1986;85:312-3. 10 ** Reddy S. State of the art trends in imaging renal colic. Emerg Radiol 2008;15:217-25. 11 Smith RC, Verga M, McCarthy S, Rosenfield AT. Diagnosis of acute flank pain : Value of unenhanced helical CT. Am J Roentgenol 1996;166:97-101. 12 ** Poletti PA, Platon A, Rutschmann OT, et al. Abdominal plain film in patients admitted with clinical suspicion of renal colic : Should it be replaced by low-dose CT ? Urology 2006;67:64-8. 13 * Pfister SA, Deckert A, Laschke S, et al. Unenhanced helical computed tomography versus intravenous urography in patients with acute flank pain : Accuracy and economic impact in a randomized prospective trial. Eur Radiol 2003;13:2513-20. * à lire ** à lire absolument Lecture recommandée • Tuma J, Hess B. Néphrolithiase. Épidémiologie, physiopathologie, colique néphrétique, imagerie diagnostique. Forum Med Suisse 2001;41:1019-24.

Cet article vient de la Revue Médicale Suisse
revue.medhyg.ch

L'adresse de cet article est :
revue.medhyg.ch/article.php3?sid=34482